

## CARACTERIZAÇÃO E QUANTIFICAÇÃO DO COLÁGENO NA CÓRNEA DE COELHOS COM O POLÍMERO POLI(BUTILENO ADIPATO-CO-TEREFTALATO) (PBAT)

Tadeu Marchi Sanches<sup>1</sup>

Aline Cardoso Pereira<sup>2</sup>

### Resumo:

A úlcera de córnea é uma das afecções mais comuns na oftalmologia de pequenos animais e, por isso, há vários estudos e inovações no tratamento dessa afecção, com o intuito de promover a cicatrização da córnea com menor inflamação e complicações. Assim, o objetivo dessa pesquisa foi propor uma alternativa ao tratamento da úlcera de córnea, a partir do enxerto corneal de uma membrana do polímero poli(butileno adipato-co-tereftalato) (mPBAT), avaliando se há indução de produção de colágeno na córnea. A metodologia usada foi por meio do implante da mPBAT em 12 coelhos fêmeas (um olho para controle e o outro com a mPBAT) por cirurgia de tunelização interlamelar estromal; os olhos foram enucleados após 30 dias (M30) e após 60 dias (M60) do procedimento e submetidos a avaliação histopatológica com a coloração de picosirius, que quando avaliada sob microscopia de luz polarizada é específica para colágeno, de forma quantitativa e qualitativa – fibras colágenas imaturas e maduras. A pesquisa promoveu resultados satisfatórios, que indicaram que a mPBAT proporcionou nos olhos tratados no M30 maior quantidade de fibras imaturas (60,02%), comparado ao controle (28,05%). Portanto, a mPBAT induz a produção de fibras de colágeno na córnea aos 30 dias de pós-operatório e é bioinerte aos 60 dias, o que a torna viável no uso na úlcera de córnea na medicina veterinária.

**Palavras-chave:** ceratites ulcerativas; ceratoplastia; enxerto corneano; polímero biodegradável.

### Abstract

Corneal ulcer is one of the most common conditions in small animal ophthalmology, and therefore there are several studies and innovations in the treatment of this condition with the aim of promoting corneal healing with less inflammation and complications. Thus, the objective of this research was to propose an alternative to the treatment of corneal ulcer, based on the corneal graft of a poly(butylene adipate-co-terephthalate) polymer membrane (PBATm), evaluating whether there is induction of collagen production in the cornea. The methodology used was to implant PBATm in 12 female rabbits (one eye for control and the other with PBATm) through stromal interlamellar tunneling surgery; the eyes were enucleated after 30 days (M30) and after 60 days (M60) of the procedure and underwent histopathological evaluation with picosirius staining, which when evaluated under polarized light microscopy is specific for collagen, in a quantitative and qualitative – immature and mature collagen fibers.

<sup>1</sup> Centro Universitário de Votuporanga (Unifev). Votuporanga, São Paulo, Brasil. Bacharelado em Medicina Veterinária. Email: tadeumarchisanches@hotmail.com

<sup>2</sup> Centro Universitário de Votuporanga (Unifev). Votuporanga, São Paulo, Brasil. Bacharelado em Medicina Veterinária. Doutorado em Ciência Animal. Email: aline.cardosopereira@hotmail.com

The research provided satisfactory results, which indicated that PBATm provided a greater quantity of immature fibers (60.02%) in treated eyes at M30 compared to the control (28.05%). Therefore, PBATm induces the production of collagen fibers in the cornea at 30 days postoperatively and is bioinert at 60 days, which makes it viable for use in veterinary corneal ulcer.

**Keywords:** ulcerative keratitis; keratoplasty; corneal graft; biodegradable polymer.

## INTRODUÇÃO

Um das afecções mais comuns na oftamologia veterinária e que ameaça a capacidade visual dos pacientes é a úlcera de córnea, chamada também de ceratite ulcerativa; esta afecção é classificada de acordo com o dano à córnea e a profundidade da lesão (Gellat, 2014). Ela é um distúrbio que causa vários sinais, os quais consistem em intenso desconforto ocular devido a sua intensa inervação do local (blefaroespasmos e miose), inflamação (lacrimejamento e hiperemia conjuntival) e vascularização corneal (Herrera, 2008).

Pode ser dividida em: úlceras superficiais (epitélio e pequena parte do estroma), profundas (mais da metade do estroma acometido), indolentes (o epitélio não é aderido a membrana basal), descemetocel (a camada de Descemet é exposta), úlcera com protusão de íris (todas as camadas da córnea foram destruídas e ocorre a exposição da íris, agora sujeita a infecção) e ceratomalácia (ou *melting*; o derretimento da córnea) (Maggs *et al.*, 2016; Maggs *et al.*, 2008).

As opções de tratamento variam de clínico a cirúrgico, e depende do nível de severidade e profundidade da úlcera (Mandell, 2000; Gellat, 2014; Gellat 2003). As úlceras superficiais são as mais comuns, e extremamente dolorosas, mas, o tratamento não possui muitas exigências a partir do uso de colírios específicos (Mandell, 2000). Já as úlceras profundas necessitam de procedimentos cirúrgicos corretivos para o tratamento da afecção, como por exemplo o recobrimento com a conjuntiva, ceratoplastia penetrante, e ceratoplastia lamelar, para promover suporte para a cura da doença (Mandell, 2000; Slatter, 2003). As ceratoplastias são feitas a partir de enxertos, que podem gerar suporte mecânico e trófico para a regeneração corneal (Gilger *et al.*, 2007). O mais comum é o enxerto de conjuntiva, mas há estudos de uso de membranas e materiais que são externos e não possuem relação celular com a córnea (diferente da conjuntiva), como o pericárdio bovino (Dulaurent *et al.*, 2014), cápsula renal equina (Andrade *et al.*, 1999), a submucosa intestinal de suínos (Keenan *et al.*, 2020) e transplante de membrana amniótica (Costa *et al.*, 2019). Polímeros biodegradáveis também tem sido

investigados para aplicação na córnea (Ravani *et al.*, 2021; Bakhshandeh *et al.*, 2021).

O poli(butileno adipato-co-tereftalato) (PBAT) é um polímero biodegradável que têm sido estudado com grande potencial para aplicações médicas (Fukushima *et al.*, 2012; Arslan *et al.*, 2016; Santana-Melo *et al.*, 2017). Até o nosso presente conhecimento, estudos sobre o uso do PBAT na oftalmologia ainda não foram publicados.

Antes de desenvolver o presente projeto, desenvolvemos uma pesquisa utilizando a membrana de PBAT na córnea de doze coelhos, por meio de enxertia interlamelar estromal, para avaliar a biocompatibilidade desse polímero na córnea, por meio de estudo clínico e histopatológico com hematoxilina e eosina ao longo de 60 dias. Foram observados sinais mínimos de inflamação da córnea, e concluímos que o PBAT pode ser utilizado na córnea de animais. Na sequência, tratamos nove cães com úlceras profundas, descemetoceloses e perfuradas com a aplicação da membrana de PBAT, e em todos os pacientes houve cicatrização corneal e resolução do quadro clínico-cirúrgico, com preservação da visão, e sem casos de extrusão da membrana. Esses dados ainda não foram publicados.

A partir disso, o objetivo deste trabalho é quantificar o colágeno maduro e imaturo pelo método de coloração picosirius e validar o PBAT como uma potencial alternativa no tratamento cirúrgico de úlcera de córnea.

## **1 METODOLOGIA**

O projeto foi aprovado pela Comissão de Ética no Uso de Animais da Universidade Estadual Paulista, UNESP, campus de Araçatuba (protocolo número: FOA-1103-2015) e desenvolvido nas dependências da Faculdade de Medicina Veterinária, UNESP, campus de Araçatuba, e na faculdade de Odontologia, UNESP, campus de Araçatuba.

### **1.1 Animais**

Foram utilizados 12 coelhos fêmeas, da raça Nova Zelândia, com idade de 120 dias, saudáveis e sem alterações oftálmicas prévias, adquiridos aleatoriamente do biotério da Fazenda Lageado da Universidade Estadual Paulista “Júlio de Mesquita Filho”, UNESP, campus de Botucatu. Os animais foram mantidos confinados individualmente em gaiolas, com água e ração *ad libitum*, e foi respeitado o tempo de ambientação de 14 dias prévios, antes do início do procedimento experimental, conforme recomendado para a espécie (PEREIRA, 2002).

Todos os animais foram submetidos a exame físico geral e oftálmico, que se constituiu do teste da lágrima de Schirmer I (teste de Schirmer Ophthalmos®, São Paulo, Brasil), tonometria de aplanção (Tono-pen XL®, Reichert®, Nova Iorque, EUA), teste de tingimento com fluoresceína (fluoresceína strips Ophthalmos®, São Paulo, Brasil), biomicroscopia por lâmpada de fenda (Kowa SL-14®, Tóquio, Japão) e oftalmoscopia indireta (Eyotec FOH-5.0®, Antuérpia, Bélgica), previamente aos procedimentos cirúrgicos de enxertia interlamelar.

## 1.2 Membrana de PBAT

A membrana de PBAT foi desenvolvida pela equipe do Laboratório de Engenharia de Materiais da Universidade Federal de São Carlos (UFSCar) e empresa BASF®, sob o nome comercial de Ecoflex® F Blend C1200 (Ludwigshafen, Alemanha). As membranas foram recortadas em discos de 3,0 mm de diâmetro com auxílio de um punch, seguido de higienização com água destilada e acondicionamento individual em envelopes, para posterior esterilização por radiação gama.

## 1.3 Procedimento Cirúrgico

Sob efeito de anestesia dissociativa balanceada (medicação pré-anestésica com acepromazina 0,2 mg/kg por via intramuscular e indução com quetamina 15 mg/kg e midazolam 2,5 mg/kg, por via intravenosa) associado à instilação de colírio de cloridrato de proximetaína 0,5%, foram tomados os cuidados de preparação rotineira para cirurgia oftálmica, segundo Maggs (2008).

Ato contínuo, e com a utilização de microscópio cirúrgico para magnificação (DF Vasconcellos®, Valença, Rio de Janeiro, Brasil), ambos os olhos foram submetidos à tuneilização interlamelar estromal com auxílio de espátula cortante oftálmica de 3,0 mm, que fora iniciada na região perilímbica da córnea, na localização das “doze horas”, estendendo-se à região axial da mesma. Em um dos olhos, discos de 3 mm da membrana de PBAT (olho tratado=OT) foram introduzidas no fundo da bolsa estromal. O olho contralateral foi submetido ao mesmo procedimento sem introdução da membrana (olho controle=OC). Após o procedimento cirúrgico, os coelhos receberam colírios a base de tobramicina a cada seis horas, durante sete dias; e analgesia com cloridrato de tramadol por via intramuscular a cada doze

horas, na dose de 4,0 mg/kg, por três dias. O procedimento cirúrgico de todos os animais foi realizado pelo mesmo cirurgião com experiência cirúrgica.

#### **1.4 Processamento Histopatológico**

Os animais foram divididos aleatoriamente em dois grupos de seis animais cada e submetidos à eutanásia humanitária após 30 (M30) e 60 (M60) dias pós-operatório. A eutanásia foi realizada com quetamina 20 mg/kg e xilazina 3 mg/kg por via intramuscular e, após aproximadamente 5 minutos, propofol por via intravenosa, seguido de cloreto de potássio (10 mL totais cada).

Ambos os olhos foram colhidos por meio de enucleação subconjuntival, e preservados em solução de Davidson por 24 horas, quando foram realizados os cortes sagitais da região contemplando a área referente à tuneilização interlamelar estromal (sentido “doze-seis horas”). As peças cirúrgicas foram mantidas em formol tamponado 10% por mais 24 horas, e acondicionadas em cassetes histológicos identificados e armazenadas em álcool 70% até o momento do processamento histopatológico rotineiro em blocos de parafina, cortes de 5 µm e confecção das lâminas, que foram posteriormente coradas com picrossirius (PSR).

#### **1.5 Coloração de Picrossirius**

Os níveis de maturação das fibras de colágeno foram analisados nas secções coradas por picrossirius sob microscopia de luz polarizada. O programa QWin foi utilizado (ampliação de 400x, Leica QWin V3®, Leica Microsystems®), para a seleção de cores correspondentes para cada tipo de fibra de colágeno na córnea. Após a seleção de cores, o programa calculou automaticamente a área marcada. As fibras amarelas esverdeadas foram consideradas imaturas e finas, enquanto as fibras vermelhas amareladas foram consideradas maduras e grossas. (DE Oliveira *et al.*, 2022).

#### **1.6 Análise Estatística**

A análise estatística foi realizada com o programa SigmaPlot 12.0™ (Chicago, IL, USA). A verificação da distribuição normal das variáveis quantitativas contínuas foi feita pelo

teste Shapiro-Wilk, e foram aplicados o teste ANOVA ou Kruskal-Wallis. O nível de significância utilizado foi de 5% ( $p < 0.05$ ).

## 2 RESULTADOS

No estudo histopatológico com a coloração de picosirius sob microscopia de luz polarizada, a porcentagem de fibra maduras foi menor e de imaturas maior no OT no M30, quando comparado ao OC no M30 (tabela 1).

**Tabela 1** – Porcentagem média de fibras maduras e imaturas com a coloração picosirius sob microscopia de luz polarizada no OC e OT, seguido do desvio padrão, em todos os momentos estudados; menor porcentagem de fibras maduras e maior de fibras imaturas no OT no M30, quando comparado ao OC no M30; p valor<sup>1</sup> obtido com os testes Kruskal-Wallis e ANOVA.

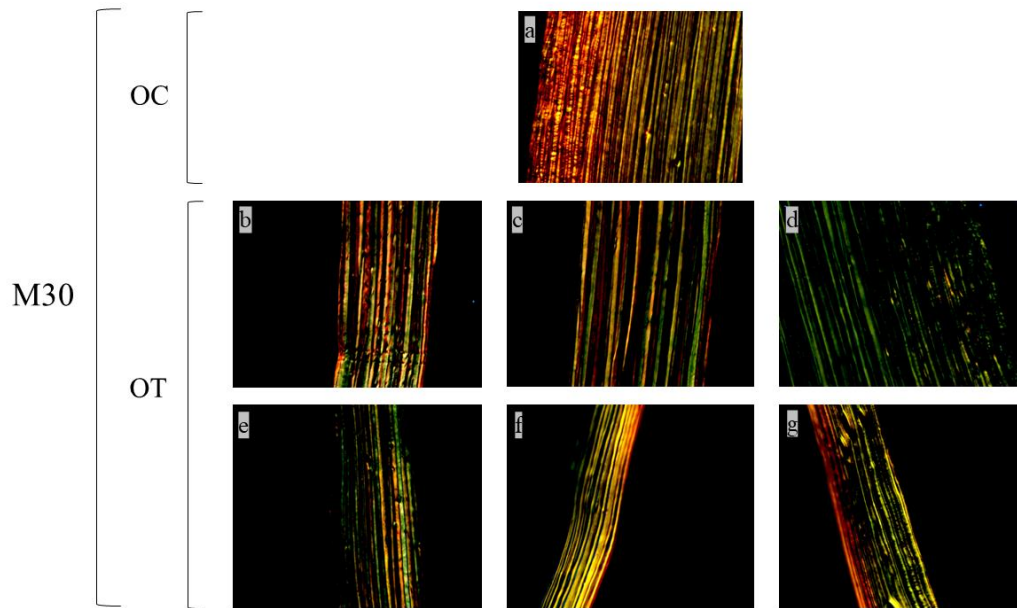
Grupos	Tempos	Fibras maduras $\pm$ DP	Fibras imaturas $\pm$ DP
OC	M30	71.50% <sup>A</sup> $\pm$ 4.23	28.50% <sup>A</sup> $\pm$ 4.23
	M60	53.83% <sup>AB</sup> $\pm$ 15.97	46.17% <sup>AB</sup> $\pm$ 15.97
OT	M30	39.98% <sup>B</sup> $\pm$ 18.58	60.02% <sup>B</sup> $\pm$ 18.58
	M60	49.43% <sup>AB</sup> $\pm$ 27.24	50.57% <sup>AB</sup> $\pm$ 27.24

**Legenda:** OC: olho controle; OT: olho tratado; M30: 30 dias pós-operatórios; M60: 60 dias pós-operatórios; DP: desvio padrão.

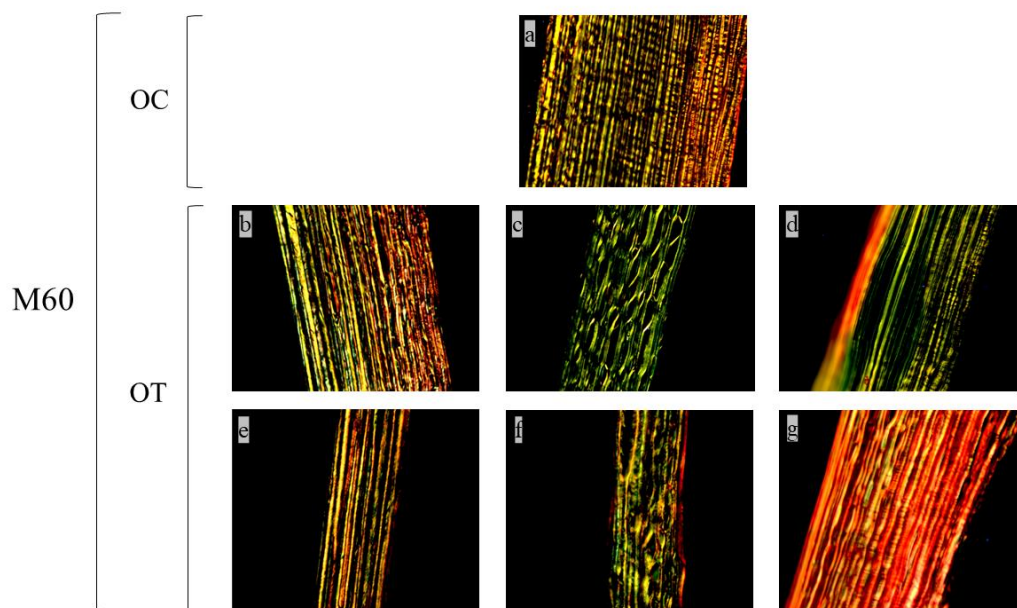
<sup>1</sup>p = 0.002 (Kruskal-Wallis) na comparação entre OC e OT no M30 para fibras maduras e imaturas; p = 0.762 (ANOVA) na comparação entre OC e OT no M60 para fibras maduras e imaturas; p = 0.065 (Kruskal-Wallis) na comparação entre OC no M30 e OC no M60 para fibras maduras e imaturas; p = 0.536 (ANOVA) na comparação entre OT no M30 e OT no M60.

As figuras 1 e 2 documentam as imagens fotográficas representativas do OC e de cada OT quanto à histopatologia com a coloração de PSR sob microscopia de luz polarizada, no M30 (fig. 1) e M60 (fig. 2).

**Figura 1** - Imagem representativa do OC (a) quanto à histopatologia com a coloração de picrosirius sob microscopia de luz polarizada (400x), e de cada OT (b-g), aos 30 dias pós-operatórios. A imagem do OT3 (d) são do animal que ocorreu extrusão da mPBAT entre 21 e 25 dias pós-operatórios.



**Figura 2**- Imagem representativa do OC (a) quanto à histopatologia com a coloração de picrosirius sob microscopia de luz polarizada (400x), e de cada OT (b-g), aos 60 dias pós-operatórios. A imagem do OT9 (d) são do animal que ocorreu extrusão da mPBAT entre 15 e 30 dias pós-operatórios. A imagem do OT12 (g) são do animal que houve superficialização da mPBAT aos 37 dias pós-operatórios.



Como complicações, houve a extrusão da mPBAT em dois animais (fig. 1d e fig. 2d) entre 15 e 30 dias pós-operatórios, e a superficialização e exposição da mPBAT em um animal (fig. 2g) aos 37 dias pós-operatórios. A avaliação histopatológica com picrosirius mostrou maior quantidade de fibras imaturas nos casos de extrusão da mPBAT (fig. 1d e fig. 2d), e maior quantidade de fibras maduras no caso da exposição da mPBAT (fig. 2g).

### 3 DISCUSSÃO

Com a coloração de picrosirius foi observado que o número de fibras colágenas imaturas (verdes) no OT foi maior comparado ao OC no M30 (tabela 1). Este dado é importante, visto que a córnea em sua higidez apresenta fibras de colágenos maduras (vermelhas) e, quando lesionada, o número de fibras imaturas (verdes) aumenta, pois são as responsáveis pela regeneração e remodelamento da matriz corneal (Hashimoto *et al.*, 2019); de acordo com Kern (1990), o sistema nervoso simpático, os fatores de crescimento e hormônios intervêm em conjunto no crescimento epitelial da córnea, para promover a resolução da úlcera.

No final do experimento, em M60, foi observado diminuição das fibras verdes e predominância das fibras vermelhas (tabela 1). Isso sugere que as fibras imaturas recém-formadas fizeram sua função de regeneração e remodelamento corneal e posteriormente alcançaram a maturidade (Hashimoto *et al.*, 2019). Esta diminuição de fibras verdes ao M60 provindo de um alto valor de fibras verdes em M30 sugere que a mPBAT possui características positivas e bioativas à regeneração de colágeno nos primeiros 30 dias, o que é o suficiente para o auxílio no tratamento de úlcera de córnea, e, a semelhança da organização das fibras ao M60 propõe atributos bioinerte da mPBAT, sem sinais significativos de inflamação.

No M60, notou-se maior proporção de fibras imaturas no OT comparado ao OC, porém sem diferença na análise estatística. Isto sugere que a mPBAT mesmo após 60 dias de pós-operatórios, parece possuir efeitos potencializadores na produção de colágeno.

Há décadas o avanço na saúde têm feito estudos e pesquisas a partir de desenvolvimentos de biomateriais capazes de agirem de forma sinérgica com o ambiente biológico ou tecido vivo no tratamento de doenças. A ideia do uso de materiais bioabsorvíveis tem como objetivo a sinergia e concomitância entre a influência deste material em promover a regeneração e cura de um tecido em conjunto com sua própria degradação no local biológico. Polímeros biodegradáveis, sintético ou natural, tem como principais exemplos o poliglicolídeo (PGA), polilactídeo (PLA), podioxanona (PDS), POLI (2-hidroxietil-metacrilano) (PHEMA),



usados em regeneração tecidual e na ortopedia, como enxertos e reparação óssea. (FUKUSHIMA *et al.*, 2012).

O polímero poli(butileno adipato-co-tereftalato), PBAT, possui características interessantes, como apresentar biocompatibilidade e não apresentar citotoxicidade (ARSLAN *et al.*, 2016) alta flexibilidade, maleabilidade e equilíbrio entre a biodegradação ideal e propriedades físico-químicas desejáveis no ambiente biológico (FUKUSHIMA *et al.*, 2012). O uso do PBAT possui mais estudos *in vitro*, ainda sendo pouco explorado *in vivo*, com maior foco na ortopedia. Estudos de PBAT em tratamento de tibia mostram positiva proliferação celular e síntese na matriz de colágeno (Santana-Melo *et al.*, 2017).

Como a córnea possui em sua estrutura extensa quantidade de fibras de colágeno, torna-se uma opção o experimento do PBAT na córnea de pacientes acometidos por ceratite ulcerativa, a fim de avaliar sua biocompatibilidade e sua influência regenerativa.

A coloração de picrossirius possui a sensibilidade de detectar as fibras de colágeno (Bedoya *et al.*, 2016), nos rins, coração, e, na córnea principalmente (devido ao colágeno em alta quantidade) (Gronkiewicz *et al.*, 2016). Ele permite avaliar as fibras de colágeno de forma quantitativa (a área que as fibras ocupam a córnea) e qualitativa (quais fibras ocupam a córnea) (Montes e Junqueira, 1991), sendo observadas as fibras vermelhas-alaranjadas, possivelmente denominadas do tipo I, e verdes-amareladas, com a possibilidade de serem denominadas do tipo III (Xia *et al.*, 2014; Kumar e Kiernan, 2012), e, principalmente, como elas se organizam na cicatrização após uma lesão (Gronkiewicz *et al.*, 2016).

O picrossirius é usado atualmente pelo método convencional (não polarizado ou “luz branca”) ou pelo método polarizado. O método convencional, permite avaliar a quantificação e o crescimento do colágeno de forma estrutural (Hashimoto *et al.*, 2019), mas também avalia o tecido muscular, o que o torna menos específico para a córnea. A nível microscópico (Ionescu *et al.*, 2011), avalia-se várias anormalidades histopatológicas, o que pode dificultar cicatrização da córnea, como edema e neovascularização (Gronkiewicz *et al.*, 2016), paralelismo, birrefringência (Montes e Junqueira, 1991; Ionescu *et al.*, 2011; Maurice, 1957), opacidade (Gronkiewicz *et al.*, 2016), células inflamatórias no local da lesão (Hakami *et al.*, 2020), identificação de células nucleadas, hiperplasia do epitélio, fibrina e desorganização das fibras (Gronkiewicz *et al.*, 2016), o que prova a importância deste método histopatológico avaliativo na oftalmologia veterinária.

O método por luz polarizada é mais específico e mais usado na córnea, pois ele avalia exclusivamente o colágeno. Ele permite a identificação, a disposição, a espessura e o

remodelamento do colágeno por meio de tons de coloração de fibras verdes até fibras vermelhas (Hashimoto *et al.*, 2019; Hakami *et al.*, 2020).

Por isso, foi usado picrosirius por luz polarizada, o qual reage ao colágeno e avalia suas ligações organizadas de aminoácidos básicos, que permite avaliação exclusiva desta estrutura e seu desenvolvimento, sem riscos de resultados alterados devido outro tipo celular (HAKAMI *et al.*, 2020; Rich; Whittaker, 2005).

Ademais, três animais apresentaram complicações pós-operatórias. Os OT3 (figura 1d) e OT9 (figura 2d) apresentaram extrusão do implante entre os dias 15 e 30 de pós-operatório. Foi notado que nestes animais, houve valores mais altos de fibras verdes comparado aos outros, que pode ser justificado pela cicatrização corneal (Hashimoto *et al.*, 2019). O OT12 (figura 2g) apresentou exposição da mPBAT ao 37º dias de pós-operatório, e maior quantidade de fibras vermelhas. Como a exposição ocorreu aos 37 dias pós-operatórios, e a histopatologia foi realizada somente aos 60 dias pós-operatórios, acreditamos que excepcionalmente nesse animal o amadurecimento das fibras colágenas tenha ocorrido de forma rápida. Esses animais são os principais responsáveis pelo desvio padrão alto no OT aos 30 e 60 dias pós-operatórios (tabela 1).

Como fragilidade desse estudo, pontuamos o número de animais (*n*) utilizado, que caso fosse maior, os animais que cursaram com alguma intercorrência poderiam ser excluídos da análise estatística sem comprometê-la.

## CONCLUSÃO

Pelos estudos feitos pelo método de picrosirius, o PBAT provou-se ser um polímero estimulante e bioativo em relação as fibras de colágeno até os 30 dias, e inerte, sem rejeição do organismo até os 60 dias de pós-operatório, o que o torna uma alternativa viável no tratamento desta importante e comum afecção oftálmica, a úlcera de córnea.

## REFERÊNCIAS

ANDRADE, A. L. *et al.* The use of preserved equine renal capsule to repair lamellar corneal lesions in normal dogs. **Veterinary Ophthalmology**, v. 2, n. 2, p.79-82. 1999.

ARSLAN, A. *et al.* Poly (butylene adipate-co-terephthalate) scaffolds: processing, structural characteristics and cellular responses. **Journal of Biomaterials Science. Polymer Edition**, Abingdon, v. 27, n. 18, p. 1841-1859, 2016.

BAKHSHANDEH, H. *et al.* Biocompatibility improvement of artificial cornea using chitosan-dextran nanoparticles containing bioactive macromolecules obtained from human amniotic membrane. **International Journal of Biological Macromolecules**, Amsterdam, v. 169, p. 492-499, 2021. DOI: 10.1016/j.ijbiomac.2020.12.125.

BEDOYA, S. A. O. *et al.* Caracterização de colágenos tipos I e III no estroma do carcinoma de células escamosas cutâneo em cães. **Arquivo Brasileiro de Medicina Veterinária e Zootecnia**, v. 68, n. 1, p. 147-154. 2016.

COSTA, D. *et al.* A multicenter retrospective study on cryopreserved amniotic membrane transplantation for the treatment of complicated corneal ulcers in the dog. **Veterinary Ophthalmology**, v. 22, n. 5, p. 695-702. 2019.

DULAURENT, T. *et al.* Use of bovine pericardium (Tutopatch®) graft for surgical repair of deep melting corneal ulcers in dogs and corneal sequestra in cats. **Veterinary Ophthalmology**, v. 17, n. 2, p. 91-99. 2014.

FUKUSHIMA, K. *et al.* PBAT based nanocomposites for medical and industrial applications. **Materials Science and Engineering: C**, v. 32, n. 6, p. 1331-1351. 2012.

GELLAT, K. N. **Manual de oftalmologia veterinária**. 3. ed. São Paulo: Manole, 2003.

GELLAT, K.N. Diseases and surgery of the canine cornea and sclera. In: Gelatt KN. **Essentials of Veterinary Ophthalmology**. Iowa: Blackwell, p. 125-164. 2014

GILGER, B. C. *et al.* Diseases and surgery of the canine cornea and sclera. In: GELATT K. N. **Veterinary ophthalmology**. 4. ed. Iowa: Blackwell, v. 2. p. 690-752. 2007

GRONKIEWICZ, K. *et al.* Development of a novel in vivo corneal fibrosis model in the dog. **Experimental Eye Research**, London, v. 143, p. 75-88, 2016.

HAKAMI, N. Y. *et al.* Wound healing after alkali burn injury of the cornea involves Nox4-type NADPH oxidase. **Investigative Ophthalmology and Visual Science**, Rockville, v. 61, n. 12, p. 20-28, 2020.

HASHIMOTO, Y. *et al.* Re-epithelialization and remodeling of decellularized corneal matrix in a rabbit corneal epithelial wound model. **Materials Science and Engineering. C, Materials for Biological Applications**, Amsterdam, v. 102, p. 238-246, 2019.

HERRERA, D. **Oftalmologia clínica em animais de companhia**. São Paulo: MedVet, 2008.

IONESCU, A.-M. Investigating a novel nanostructured fibrin-agarose biomaterial for human cornea tissue engineering: rheological properties. **Journal of the Mechanical Behavior of Biomedical Materials**, Amsterdam, v. 4, n. 8, p. 1963-1973, 2011.

KEENAN, A.V. *et al.* Corneoconjunctival transposition with and without ACell® for deep corneal ulcer repair in 18 dogs. **Veterinary Ophthalmology**, v. 23, n. 5, p.1-8. 2020.

KERN, T. Ulcerative Keratitis. **Veterinary Clinics of North America-small Animal Practice**, v. 20, n. 3, p. 643–666. 1990.

KUMAR, G.L.; KIERNAN, J.A. **Education Guide: Special Stains and H&E**. 2. ed. Bloxham: Carpinteria, 2010.

MAGGS, D. J. Cornea and esclera. In: SLATTER, D. **Fundamentals of veterinary ophthalmology**. St. Louis: Saunders; 2008. p. 175-202.

MAGGS, D.J. *et al.* **Slatter's Fundamentals of Veterinary Ophthalmology**. 6th ed. St Louis: Saunders-Elsevier, 2016.

MANDELL, D. C.; HOLT, E. Ophthalmic emergencies. **Veterinary Clinics of North America: Small Animal Practice**, v. 35, n. 2, p. 455–480. 2005.

MAURICE, D. M. The structure and transparency of the cornea. **The Journal of Physiology**, London, v. 136, n. 2, p. 263–286. 1957.

MONTES, G. S.; JUNQUEIRA, L. C. The use of the Picrosirius-polarization method for the study of the biopathology of collagen. **Memórias do Instituto Oswaldo Cruz**, Rio de Janeiro, v. 86, p. 1-11, 1991. Suplemento 3.

RAVANI, R. D. *et al.* Experimental evaluation of safety and efficacy of plasma-treated poly-ε-caprolactone membrane as a substitute for human amniotic membrane in treating corneal epithelial defects in rabbit eyes. **Indian Journal of Ophthalmology**, Mumbai, v. 69, n. 9, p. 2412-2416, 2021.

RICH, L.; WHITTAKER, P. Collagen and picrosirius red staining: a polarized light assessment of fibrillar hue and spatial distribution. **Brazilian Journal of Morphological Sciences**, São Paulo, v. 22, n. 2, p. 97-104, 2005.

SANTANA-MELO, G. F. *et al.* Electrospun ultrathin PBAT/nHAp fibers influenced the in vitro and in vivo osteogenesis and improved the mechanical properties of neofomed bone. **Colloids and Surfaces. B, Biointerfaces**, Amsterdam, v. 155, p. 544-552, 2017.

SLATTER, D. H. **Textbook of small animal surgery**. Philadelphia: Saunders, 2003.

XIA, Y. *et al.* Corneal collagen fibril changes after ultraviolet A/riboflavin corneal crosslinking. **Cornea**, New York, v. 33, n. 1, p. 56-59, 2014.